

# Leucoencefalitis aguda hemorrágica de Weston Hurst. Estudio neuropatológico de un caso

P. Fontoura<sup>a</sup>, A. Mendes<sup>b</sup>, M. Correia<sup>b</sup>, M. Melo-Pires<sup>c</sup>

WESTON HURST ACUTE HAEMORRHAGIC LEUKOENCEPHALITIS.  
NEUROPATHOLOGICAL STUDY OF ONE CASE

**Summary.** Introduction. *Acute hemorrhagic leukoencephalitis (AHL), or Hurst disease is a rare, usually fatal, disease, probably due to an autoimmune cross reaction against myelin antigens present in the central nervous system, and which forms a spectrum of post-infectious demyelinating diseases with acute disseminated encephalomyelitis.* Case report. *The patient was a 21 year old female who presented with an acute encephalopathy and generalized seizures following a 15 day febrile syndrome attributed to amygdalitis; a laboratory work-up, including CSF, was non-diagnostic, and a brain CT scan revealed diffuse cerebral edema. After 12 days the patient died from nosocomial pneumonia and multi-organ failure; neuropathological examination of the brain confirmed the diagnosis of Hurst acute hemorrhagic leukoencephalitis, with a weak perilesional inflammatory reaction, unlike the usual picture in AHL.* Discussion. *AHL should be a part of the differential diagnosis of acute encephalopathic diseases, particularly if preceded by systemic infections. The atypical laboratory findings, and the impossibility of performing a brain MRI were obstacles to the diagnosis in this case. The relative paucity of the perivascular infiltrate is an atypical finding, and could be due to apoptotic clearance of the inflammatory cells, as has been described in other autoimmune demyelinating diseases.* [REV NEUROL 2002; 35: 328-31]  
**Key words.** Demyelinating. Disease. Encephalitis. Haemorrhagic. Hurst. Post-infectious.

## INTRODUCCIÓN

La leucoencefalitis aguda hemorrágica (LAH) es una entidad definida patológicamente en 1941 por Hurst [1], quien describió los casos de dos pacientes con una encefalitis aguda fatal. Se caracteriza por la presencia de necrosis perivascular, desmielinización perivascular y focal, hemorragias, edema e infiltrados inflamatorios. La enfermedad presenta típicamente un inicio brusco, con depresión del estado de vigilia, fiebre, señales piramidales uni o bilaterales, crisis convulsivas ocasionales, leucocitosis con neutrofilia y pleocitosis polimorfonuclear del líquido cefalorraquídeo (LCR) [2]. Aparece habitualmente tras una enfermedad infecciosa vírica sistémica o una infección respiratoria superior, o más raramente, tras una vacunación contra enfermedades víricas [3,4]. El pronóstico es generalmente muy reservado ya que la muerte acontece al cabo de pocos días [2,5]; se han descrito, sin embargo, algunos casos de recuperación completa con terapia quirúrgica de descompresión, medidas de reducción de la hipertensión intracraneal, inmunosupresión y plasmaféresis [6-9].

La LAH y la encefalomielite aguda diseminada (EAD) forman parte del espectro de enfermedades autoinmunes postinfecciosas [5,10]. Su mecanismo patológico de base consiste en una reacción inmunológica cruzada contra antígenos de la mielina [11,12], unido a agentes infecciosos o una vacuna, aunque los mecanismos moleculares aún no se hayan esclarecido. Al contrario de la LAH, la EAD es una enfermedad generalmente más benigna, con una recuperación completa en la mayoría de los casos; no obstante, entre un 20 y un 30% de los pacientes

pueden evolucionar hacia formas de esclerosis múltiple por brotes o remisiones.

El diagnóstico de la LAH se establece por la presencia de un proceso encefalopático agudo en el contexto de una infección vírica o una vacunación reciente, que se acompaña de una pleocitosis del LCR y de alteraciones extensas y diseminadas en la sustancia blanca, demostradas mediante resonancia magnética (RM) [2,12,13]. El diagnóstico diferencial de la LAH se efectúa con otras encefalopatías agudas, como la meningitis y encefalitis infecciosas, abscesos parenquimatosos o epidurales, vasculitis y trombosis venosa central. La presencia de señales de déficit neurológico focal y de hipertensión intracraneal puede hacer considerar la presencia de lesiones intracraneales ocupantes de espacio [2,10,12,14]. En la mayoría de los casos, sin embargo, el diagnóstico se realiza únicamente *post mortem* o mediante una biopsia cerebral [6].

Presentamos los datos clínicos y los hallazgos neuropatológicos de un caso de leucoencefalitis aguda hemorrágica en una mujer joven, que falleció dos semanas después del inicio de un cuadro de encefalopatía grave con convulsiones generalizadas.

## CASO CLÍNICO

La paciente era una mujer caucasiana de 21 años, sin antecedentes patológicos personales o familiares conocidos; tuvo un parto eutócico y sin complicaciones 45 días antes de la fecha de hospitalización. Dos semanas antes del inicio del cuadro clínico, se mencionó la existencia de un síndrome febril inespecífico, con fiebre y cefaleas, que se medicó sintomáticamente con antiinflamatorios no esteroides. A continuación, la paciente fue ingresada en el Servicio de Urgencias con un episodio de convulsión tonicoclónica generalizada; en este momento estaba febril (37,8 °C), se quejaba mucho de cefaleas y vómitos, sin alteraciones de la vigilia, y existían indicios de una irritación meníngea, con rigidez terminal de la nuca, pero sin déficit neurológicos focales. El examen físico general reveló la presencia de señales de una amigdalitis inespecífica. Se realizó una tomografía axial computarizada (TAC) craneoencefálica, que mostró apenas un edema cerebral difuso. El examen del líquido cefalorraquídeo (LCR) era normal, sin que existiera pleocitosis, alteraciones de las proteínas, glucosis o examen microbiológico. La paciente continuó sufriendo crisis convulsivas generalizadas, y tras ser internada en la Unidad de Cuidados Intensivos se instauró medicación endovenosa con midazolam

Recibido: 18.05.00. Aceptado tras revisión externa sin modificaciones: 18.04.01.

<sup>a</sup> Servicio Universitario de Neurología. Hospital de Egas Moniz. Lisboa. <sup>b</sup> Servicio de Neurología. <sup>c</sup> Unidad de Neuropatología. Hospital Geral de Santo António. Oporto, Portugal.

Correspondencia: Dr. Paulo Fontoura. Serviço Universitário de Neurologia. Hospital de Egas Moniz. Rua da Junqueira, 126. 1349-019 Lisboa, Portugal. E-mail: fontoura\_p@hotmail.com

© 2002, REVISTA DE NEUROLOGÍA

y terapia antivírica con aciclovir (15 mg/kg). En los días posteriores, la paciente se mantuvo febril, sedada con benzodiacepinas; aparecieron señales de infección respiratoria inferior, medicada con amoxicilina y ácido clavulánico, así como desequilibrios iónicos, hipotensión arterial o acidemia. Se repitió la TAC craneoencefálica, que mostró un edema cerebral difuso, y una punción lumbar reveló un LCR con examen citoquímico normal. El electroencefalograma (EEG) registró actividad paroxística escasa, actividad periódica y patrón de brote-supresión. En ese momento no se pudo realizar la RM, dado que el estado de la paciente no permitía con seguridad su desplazamiento a una institución externa al hospital. Por la persistencia de las crisis convulsivas se indujo el coma barbitúrico con tiopental.

Iniciado el tratamiento con levotiroxina (25 mg EV, 12/12 h, y después 50 µg de levotiroxina sódica PO/día), una evaluación extensa de laboratorio mostró valores de T<sub>3</sub> de 0,6 ng/mL, T<sub>4</sub> de 4,6 µg/dL y TSH de 0,093 µUI/mL; las serologías para *Toxoplasma gondii*, citomegalovirus (CMV), virus de la hepatitis B y C, y VIH, fueron negativas. La dosificación de anticuerpos específicos en el LCR para el virus del sarampión, CMV, virus del herpes simple, virus varicela zoster, ortomixovirus y paramixovirus fue negativa. Se inició la monitorización electroencefalográfica, que a lo largo de los días apenas mostró la existencia de un patrón de brote-supresión, alternado con una actividad paroxística de punta y punta-onda lenta generalizada, y una actividad de base lenta de 6 Hz.

Doce días después de iniciarse el cuadro, la paciente entró en fibrilación ventricular; respondió a la cardioversión eléctrica y adrenalina, pero tres días después de este primer episodio falleció en asistolia irrecuperable.

#### Examen neuropatológico

El examen microscópico del cerebro reveló la existencia de un edema difuso, con condensación de las leptomeninges y herniación del uncus derecho. Los cortes coronales (Fig. 1) mostraron un colapso de los ventrículos laterales compatible con un edema cerebral difuso, así como numerosas lesiones petequiales difusas en ambos hemisferios, tronco cerebral, cerebelo y parte superior de la médula cervical, que afectaban tan sólo a la sustancia blanca. La corteza y núcleos basales se encontraban completamente íntegros. Las lesiones eran particularmente abundantes en la región del centro semioval frontal derecho y el cuerpo caloso. Coexistían igualmente zonas de decoloración grisácea en el resto de la sustancia blanca.

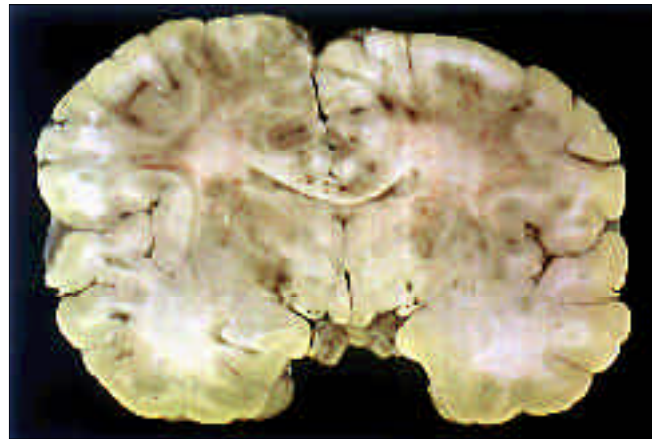El examen microscópico de los cortes histológicos (Fig. 2), teñidos con hematoxilina-eosina, Luxol Fast Blue, método de Glee, anticuerpo antiproteína ácida fibrilar de la glía (GFAP) y anticuerpo anti-CD68 confirmó la existencia de numerosas lesiones desmielinizantes, con una relativa preservación axonal, muchas de ellas evidentemente perivenosas, con rarefacción y edema de la sustancia blanca circundante. En algunas de estas lesiones existían hemorragias en forma de bola o en anillo, con una necrosis de la pared de los vasos centrales, aunque sin depósitos de fibrina. La reacción glial era escasa y estaba constituida por algunos astrocitos, de aspecto reactivo, así como células de la microglía. Existía también una reacción macrofágica moderada perilesional, pero no se detectó ningún infiltrado linfocitario ni neutrofílico perivenoso. En las áreas de la sustancia gris examinadas no se encontraron alteraciones, como señales de pérdida neuronal o inclusiones neuronales.

Basándose en los hechos comentados, se emitió el diagnóstico de LAH.

## DISCUSIÓN

La presentación del cuadro clínico en el caso descrito anteriormente es relativamente típica de la LAH. Aproximadamente 15 días después de una enfermedad febril indeterminada (o provocada probablemente por una amigdalitis vírica), aparece un cuadro encefalopático con trastornos de la vigilia y crisis convulsivas generalizadas, sin la presencia de señales de déficit neurológico focal. El examen de imagen realizado y la punción lumbar no fueron tampoco esclarecedores, y el diagnóstico de LAH sólo fue posible a raíz de los datos de la autopsia, que pusieron de manifiesto la presencia de una leucoencefalopatía desmielinizante diseminada con focos hemorrágicos.

El examen del LCR en la LAH revela habitualmente la pre-

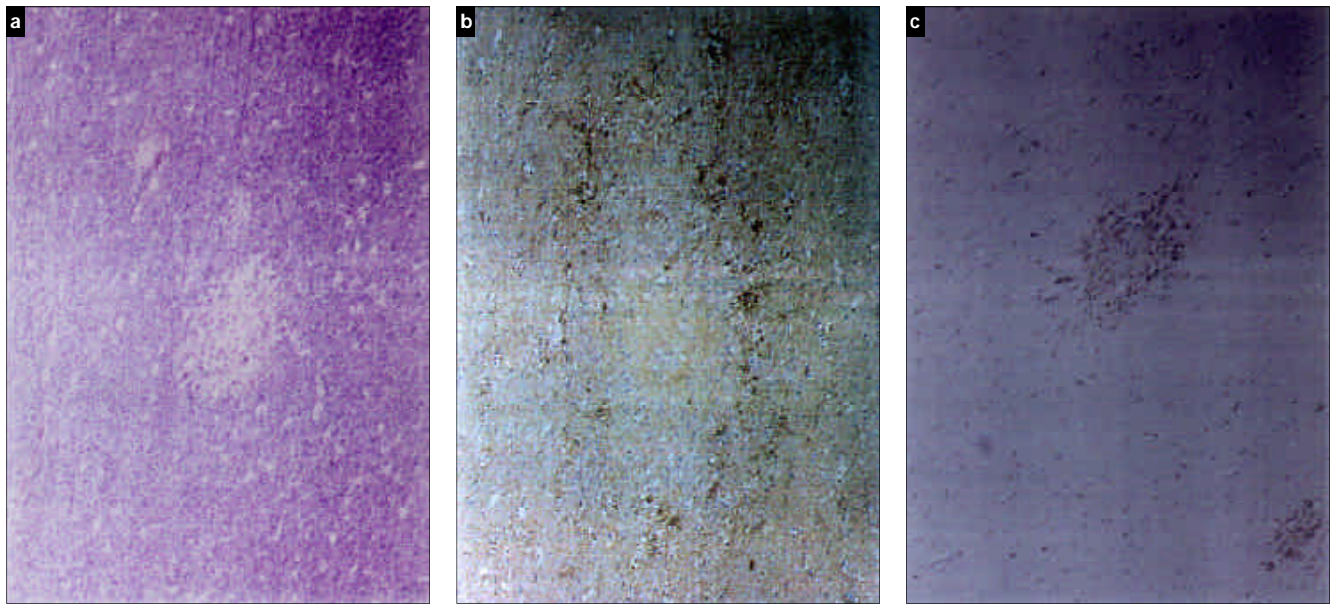


**Figura 1.** Corte coronal del cerebro pasando por los tálamos. Se observan numerosas lesiones petequiales en la sustancia blanca de ambos centros semiovais, cápsulas y cuerpo caloso.

sencia de hiperproteínorraquia, acompañada de una pleocitosis polimorfonuclear y, frecuentemente, de la presencia de eritrocitos [2,14,15]. En algunos casos, sin embargo, el LCR puede ser completamente normal [2,6], como ocurrió en nuestra paciente, circunstancia que dificultó el diagnóstico. La TAC craneoencefálica muestra habitualmente, y de forma temprana, la presencia de una atenuación difusa de la sustancia blanca y un edema generalizado, con un posible efecto de masa [14,16-18], y puede servir como auxiliar en el diagnóstico diferencial con la encefalitis herpética, dado que en la LAH las alteraciones de la TAC son más tempranas, se limitan a la sustancia blanca y no captan ningún contraste [18]. No obstante, el examen del encéfalo mediante RM es el método elegido en el diagnóstico diferencial de esta enfermedad, ya que permite confirmar la desmielinización difusa de la sustancia blanca, así como la presencia de focos hemorrágicos dispersos [12,13,19]; en este caso, no fue posible realizar la RM debido al estado clínico de la paciente. Los antecedentes de parto reciente y el cuadro de irritación meníngea hicieron considerar al principio las hipótesis de una trombosis venosa central o de encefalitis vírica, que fueron descartados a tenor de los exámenes realizados.

La rareza de los casos de LAH y su frecuente confusión con otras entidades han dificultado el establecimiento de un protocolo de tratamiento. A semejanza de la EAD, se han utilizado varias formas de inmunosupresión, primeramente con corticosteroides en dosis elevadas y, más recientemente, con inmunoglobulinas endovenosas y plasmaféresis [6-9,12,14]; con frecuencia se asocian a medidas agresivas de control de la presión intracraneal y del edema cerebral, especialmente en las formas de evolución más rápidas [6,14]. A pesar de ello, la LAH tiene un pronóstico casi uniformemente fatal; en nuestra paciente, la aparición de algunos indicios de insuficiencia hipofisaria, alteraciones iónicas, hipotensión arterial (señales de fallo multiorgánico) y una infección respiratoria inferior complicaron el cuadro clínico y condujeron a la paciente a la muerte. La imposibilidad de realizar un diagnóstico en vida también impidió intervenciones terapéuticas más específicas.

Los hallazgos neuropatológicos merecen también algún comentario; la apariencia habitual de la LAH consiste en la presencia de lesiones desmielinizantes diseminadas, con una disminución de las fibras en U subcorticales, con hemorragias petequiales perivasculares en 'bola y anillo', importantes infiltrados perivas-



**Figura 2.** Cortes microscópicos en el centro semioval frontal derecho. a) Luxol Fast Blue: foco desmielinizante; b) Anti-GFAP: débil reacción glial astrocitaria y microglial; c) Anti-CD 68: reacción macrofágica perivascular.

culares compuestos por linfocitos, células de la línea monocítica-fagocitaria y, de manera predominante, polimorfonucleares, además de una necrosis fibrinoide focal de vasos pequeños, especialmente vénulas [2,5,6,10,14,15]. En este caso, destaca la inexistencia de una necrosis fibrinoide en la pared de los vasos y la ausencia de una respuesta inflamatoria perilesional, que se compone apenas de algunas células de tipo macrofágico, así como de una discreta reacción astrocitaria. Tal escasez se contrapone a la abundancia de lesiones desmielinizantes y hemorrágicas que se extienden a ambos lados de los hemisferios, cuerpo calloso, tronco cerebral, cerebelo y parte superior de la médula cervical. Es posible que la duración de la enfermedad, su tratamiento con corticosteroides y la existencia de un fallo multiorgánico, con indicios de insuficiencia hipotálamo-hipofisaria, desempeñen

algún papel en la disminución de la reacción inflamatoria. No existe, en cualquier caso, ninguna evidencia de una inmunodeficiencia sistémica en esta paciente que permita justificar el fallo de los mecanismos de la respuesta inmunitaria, a no ser que se considere la inmunomodulación atribuible a la gestación y posparto. Se ha descrito recientemente la presencia de síntomas de apoptosis generalizada (hasta un 30% de los linfocitos T) en los infiltrados inflamatorios en la EAD, así como en los modelos animales de una enfermedad desmielinizante, como la encefalomyelitis aguda experimental [20], y se ha propuesto este proceso como el principal responsable de la desaparición de los infiltrados inflamatorios linfocitarios en estas enfermedades. Está en marcha un estudio parecido para determinar la importancia de este mecanismo en la explicación de los hallazgos de este caso.

#### BIBLIOGRAFÍA

- Hurst EW. Acute hemorrhagic leukoencephalitis: a previously undefined entity. *Med J Aust* 1941; 2: 1-6.
- Gosztanyi G. Acute haemorrhagic leukoencephalitis (Hurst's disease). In Vinken PJ, Bruyn GW, eds. *Handbook of Clinical Neurology*. Vol. 3. Infections of the Nervous System. Part II. Amsterdam: Elsevier North-Holland; 1978. p. 587-604.
- Poser CM. Neurological complications of swine influenza vaccination. *Acta Neurol Scand* 1982; 66: 413-31.
- Johnson RT, Griffin DE, Hirsch RL, Wolinsky JS, Roedenbeck S, Lindo de Soriano I, et al. Measles encephalomyelitis: clinical and immunological studies. *N Engl J Med* 1984; 310: 137-41.
- Russel DS. The nosological unity of acute haemorrhagic leukoencephalitis and acute disseminated encephalomyelitis. *Brain* 1955; 78: 369-76.
- Seales D, Greer M. Acute hemorrhagic leukoencephalitis. A successful recovery. *Arch Neurol* 1991; 48: 1086-88.
- Pasternak JF, de Vivo DC, Prensky AL. Steroid-responsive encephalomyelitis in childhood. *Neurology* 1980; 30: 481-6.
- Straub J, Chofflon M, Delavelle J. Early high dose intravenous methylprednisolone in acute disseminated encephalomyelitis: a successful recovery. *Neurology* 1997; 49: 1145-7.
- Kanter DS, Horensky D, Sperling RA, Kaplan JD, Malachowski ME, Churchill WH Jr. Plasmapheresis in fulminant acute disseminated encephalomyelitis. *Neurology* 1995; 45: 824-7.
- Case records of the Massachusetts General Hospital. Case 37-1995. *N Engl J Med* 1995; 333: 1485-93.
- Hemachudha T, Griffin DE, Giffels JJ, Johnson RT, Moser AB, Phanuphak P. Myelin basic protein as an encephalitogen in encephalomyelitis and polyneuritis following rabies vaccination. *N Engl J Med* 1987; 316: 369-74.
- Stuve O, Zamvil SS. Pathogenesis, diagnosis, and treatment of acute disseminated encephalomyelitis. *Curr Opin Neurol* 1999; 12: 395-401.
- Van der Knaap MS, Valk J. Acute disseminated encephalomyelitis and acute hemorrhagic encephalomyelitis. In Van der Knaap MS, Valk J, eds. *Magnetic resonance of myelin, myelination and myelin disorders*. 2 ed. Berlin: Springer; 1995. p. 320-6.
- Case records of the Massachusetts General Hospital. Case 1-1999. *N Engl J Med* 1999; 340: 127-35.
- Hart MN, Earle KN. Hemorrhagic and perivascular encephalitis: a clinical pathological review of 38 cases. *J Neurol Neurosurg Psychiatry* 1975; 38: 585-91.
- Rothstein TL, Shaw CM. Computed tomography as a diagnostic aid in acute hemorrhagic leukoencephalitis. *Ann Neurol* 1983; 13: 331-3.
- Valentine AR, Kendall BE, Harding BN. Computed tomography in acute haemorrhagic leukoencephalitis. *Neuroradiology* 1982; 22: 215-9.
- Watson RT, Ballinger WE, Quisling RG. Acute hemorrhagic leukoencephalitis: diagnosis by computed tomography. *Ann Neurol* 1984; 15: 611-2.
- Kesselring J, Miller DH, Robb SA, Kendall BE, Moseley IF, Kingsley D, et al. Acute disseminated encephalomyelitis. MRI findings and the distinction from multiple sclerosis. *Brain* 1990; 113: 291-302.
- Bauer J, Stadelmann C, Bancher C, Jellinger K, Lassmann H. Apoptosis of T lymphocytes in acute disseminated encephalomyelitis. *Acta Neuropathol* 1999; 97: 543-6.

**LEUCOENCEFALITIS AGUDA HEMORRÁGICA DE WESTON HURST. ESTUDIO NEUROPATOLÓGICO DE UN CASO**

**Resumen.** Introducción. La leucoencefalitis aguda hemorrágica de Weston Hurst (LAH) es una rara enfermedad, con un pronóstico generalmente fatal, que se produce probablemente por una reacción autoinmune cruzada contra antígenos de mielina del sistema nervioso central, como sucede con la encefalomyelitis aguda diseminada, junto con la que constituye un espectro clínico de enfermedades desmielinizantes postinfecciosas. Caso clínico. La paciente era una mujer de 21 años, que presentaba un cuadro de encefalopatía aguda con crisis convulsivas después de aproximadamente 15 días del inicio del síndrome febril, que se atribuyó a una amigdalitis inespecífica. Los exámenes del laboratorio no mostraron alteraciones significativas, incluido el líquido cefalorraquídeo, y la tomografía axial computarizada craneoencefálica apenas mostró un edema cerebral difuso. Después de 12 días de evolución, la paciente falleció como consecuencia de una neumonía nosocomial y un fallo multiorgánico; el examen neuropatológico del cerebro mostró la presencia de una leucoencefalitis aguda hemorrágica de Hurst, con una débil reacción inflamatoria perilesional, al contrario de lo que se observa generalmente en los casos de LAH. Discusión. La LAH debe formar parte de los diagnósticos diferenciales de cuadros encefalopáticos agudos, particularmente si son precedidos por enfermedades sistémicas. Los hallazgos atípicos en los exámenes complementarios, así como la imposibilidad de realizar resonancia magnética, impidieron el diagnóstico precoz en este proceso. La relativamente escasa reacción inflamatoria perivascular se podría explicar, por ahora, mediante mecanismos apoptóticos, implicados en la depuración de los infiltrados inflamatorios en otras enfermedades desmielinizantes autoinmunes. [REV NEUROL 2002; 35: 328-31]  
**Palabras clave.** Desmielinizante. Encefalitis. Enfermedad. Hemorrágica. Hurst. Postinfecciosa.

**LEUCOENCEFALITE AGUDA HEMORRÁGICA DE WESTON HURST. ESTUDO NEUROPATOLÓGICO DE UM CASO**

**Resumo.** Introdução. A leucoencefalite aguda hemorrágica de Weston Hurst (LAH) é uma doença rara, com prognóstico usualmente fatal, e devida provavelmente a uma reação autoimune cruzada contra antígenos da mielina do sistema nervoso central, tal como a encefalomyelite aguda diseminada, com a qual forma um espectro clínico de doenças desmielinizantes pós-infecciosas. Caso clínico. A doente era uma mulher de 21 anos, que surgiu com um quadro de encefalopatia aguda e crises convulsivas cerca de 15 dias após o início de um síndrome febril atribuído a uma amigdalite inespecífica; os exames laboratoriais não mostraram alterações significativas, incluindo o exame do líquido cefalo-raquídeo, e a tomografia axial computadorizada crânio encefálica revelou apenas edema cerebral difuso. Após 12 dias de evolução a doente faleceu em consequência de uma pneumonia nosocomial e falência multiorgânica; o exame neuropatológico do cérebro mostrou a presença de uma leucoencefalite aguda hemorrágica de Hurst, com fraca reação inflamatória perilesional, ao contrário do que habitualmente se observa em casos de LAH. Discussão. A LAH deve fazer parte dos diagnósticos diferenciais de quadros encefalopáticos agudos, particularmente se precedidos de doenças infecciosas sistémicas. Os achados atípicos nos exames complementares, bem como a impossibilidade de realizar ressonância magnética, impediram o diagnóstico precoce neste caso. A relativa pobreza da reação inflamatória perivascular poderá ser explicada, eventualmente, por mecanismos apoptóticos implicados na limpeza dos infiltrados inflamatórios em outras doenças desmielinizantes autoimunes. [REV NEUROL 2002; 35: 328-31]  
**Palavras chave.** Desmielinizante. Doença. Encefalite. Hemorrágica. Hurst. Pós-infecciosa.