

Artrite séptica neonatal – o desafio do diagnóstico

Andreia Ferreira^I; Bruno Barbosa^I; Ana Sousa Pereira^{II}; Catarina Maia^{III}; Mafalda Santos^{IV}

NEONATAL SEPTIC ARTHRITIS – A CHALLENGING DIAGNOSIS

ABSTRACT

Introduction: The diagnosis of septic arthritis in newborns is difficult and requires a high degree of suspicion.

Case report: We present a case of a newborn who developed right brachial plexus palsy on the 10th day of life. By day 17, limited abduction of the right hip led to the suspicion of developmental dysplasia of the hip. An ultrasound corroborated this diagnosis and the newborn was referred to Pediatric Orthopedics. After proper study the diagnosis of a polyarticular septic arthritis was confirmed. At the age of eight years the child has a right upper limb deformity and shortening.

Discussion/conclusion: The delay in diagnosis and treatment of this pathology leads to future sequelae that may be irreversible. This report underlines how difficult and important is the early diagnosis of this pathology.

Keywords: Newborn, osteomyelitis, septic arthritis.

RESUMO

Introdução: O diagnóstico de artrite séptica no recém-nascido é difícil e requer alto grau de suspeição dado que nesta faixa etária a clínica é fruste.

Caso clínico: Apresenta-se o caso de um recém-nascido a quem foi diagnosticada paralisia do plexo braquial direito aos 10 dias de vida. Aos 17 dias de vida por limitação da abdução da anca direita levantou-se a suspeita de displasia de desenvolvimento da anca. Foi efetuada ecografia, que corroborou o diagnóstico e o recém-nascido foi encaminhado para consulta de Ortopedia Pediátrica aos 20 dias de vida. Após estudo adequado, concluiu tratar-se de um caso de artrite séptica poliarticular. Atualmente aos oito anos de idade apresenta sequelas no membro superior direito com deformidade e encurtamento do mesmo.

Discussão/conclusão: O atraso no diagnóstico e tratamento desta patologia acarreta sequelas futuras que podem ser irreversíveis. Os autores pretendem com a exposição deste caso alertar para a dificuldade e importância do diagnóstico precoce desta patologia.

Palavras-chave: Artrite séptica, osteomielite, recém-nascido.

Nascer e Crescer 2014; 23(4): 215-218

^I S. Ortopedia, CH Vila Nova de Gaia/Espinho. 4434-502 Vila Nova de Gaia, Portugal. andreiamsmf@gmail.com, brunodeuze@gmail.com

^{II} S. Pediatria, CH Algarve, H Faro. 8000-386 Faro, Portugal. anocas_med@hotmail.com

^{III} S. Pediatria, CH Vila Nova de Gaia/Espinho. 4434-502 Vila Nova de Gaia, Portugal. catarinammaia@gmail.com

^{IV} U. Ortopedia Pediátrica, CH Vila Nova de Gaia/Espinho. 4434-502 Vila Nova de Gaia, Portugal. cantunes@ciimar.up.pt

INTRODUÇÃO

No recém-nascido a incapacidade de mobilização de um membro pode ter várias razões. Os diagnósticos mais frequentes incluem fratura, paralisia do plexo braquial ou infeção⁽¹⁾.

O diagnóstico de infeção no período neonatal é difícil. A paucidade de sinais clínicos óbvios é responsável pelo atraso frequente no diagnóstico nesta faixa etária. O sistema imunitário do recém-nascido é imaturo, pelo que os achados clínicos e laboratoriais são frustes. A ausência de sinais inflamatórios, como rubor, calor e/ou edema, não exclui patologia infecciosa.

O envolvimento poliarticular ocorre em cerca de metade dos casos e é frequente a concomitância de osteomielite principalmente em articulações em que a metáfise é intracapsular, como é o caso da metáfise proximal do fémur na anca.⁽¹⁾

Neste grupo etário o agente patogénico mais frequente é o *Staphylococcus aureus*, seguido de Streptococos do grupo B.

Nos recém-nascidos internados em unidades de cuidados intensivos, o índice de suspeição deve ser maior, já que são sujeitos a procedimentos invasivos que podem servir de fonte de infeção iatrogénica.

O atraso no diagnóstico e no início do tratamento adequado, bem como crianças com idade inferior a um ano, são fatores que contribuem para a ocorrência de sequelas a longo prazo.

CASO CLÍNICO

Apresenta-se o caso de um recém-nascido do sexo feminino cuja gravidez foi vigiada, sem intercorrências, com rastreio Streptococos grupo B negativo. O parto foi eutócico, às 40 semanas, não havendo referência a complicações pós-parto.

Aos 10 dias de vida, foi notada diminuição da mobilidade do membro superior direito, pelo que realizou radiografia da clavícula e, sendo esta normal, fez-se o diagnóstico de paralisia do plexo braquial.

Aos 17 dias de vida, por limitação da abdução da anca direita levantou-se a suspeita de displasia de desenvolvimento da anca, pelo que foi solicitada ecografia que corroborou a hipótese de diagnóstico.

Aos 20 dias de vida, foi orientado para a consulta de Ortopedia Pediátrica, onde foi constatado que, para além da persistência da pseudoparésia do membro superior direito, com reflexo de Moro assimétrico, apresentava contratura em flexão da anca direita, mobilidade dolorosa e limitação da abdução à direita. Durante este período de tempo manteve-se sempre apirética e com adequada progressão estatura-ponderal.

Pelo quadro clínico, solicitou-se estudo analítico e imagiológico do ombro e anca direitos. Analiticamente apresentava 14920/uL leucócitos, com 28.8% de neutrófilos e 56.8% de linfócitos, velocidade de sedimentação (VS) 90 mm/1ª hora e proteína C reativa (PCR) 13.45mg/dL. A radiografia do ombro direito apresentava imagem de subtração na metáfise umeral (Figura 1) e o exame ecográfico evidenciava derrame articular com intenso espessamento da cápsula articular e tecidos envolventes, sugerindo a possibilidade de artrite séptica. Relativamente ao estudo radiológico das ancas, constatou-se a presença de alargamento do espaço articular da anca direita e a ecografia revelou derrame

articular com 4 mm de espessura e espessamento da sinovial, a favor de artrite séptica.

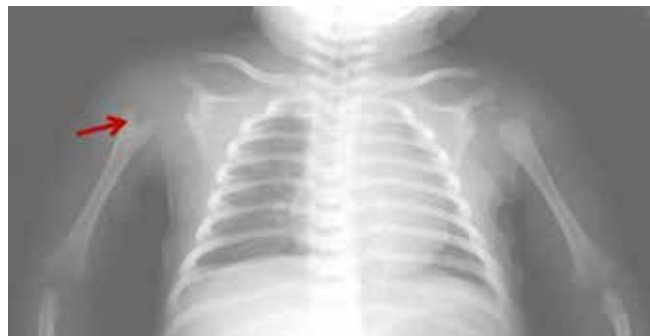

Figura 1 - Lesão hipotransparente ao nível da metáfise umeral direita.

Foi submetida de urgência a artrotomia da anca e ombro direitos, com drenagem de conteúdo purulento, enviado para estudo bacteriológico e anatomia patológica. Iniciou antibioterapia tripla endovenosa com ampicilina, flucloxacilina e cefotaxima. Foi isolado *Streptococcus agalactiae* (grupo B) no exame cultural do líquido sinovial do ombro, sensível a ampicilina, pelo que se suspendeu a flucloxacilina. Na totalidade fez seis semanas de antibioterapia endovenosa, sendo as hemoculturas negativas.

A anatomia patológica revelou tecido de tipo sinovial, com fibrose e proliferação de pequenos vasos envolvidos por processo inflamatório constituído por abundantes polimorfonucleares.

Durante o internamento verificou-se melhoria clínica e analítica gradual. O estudo foi completado com cintigrafia óssea, que revelou foco de hiperfixação na epífise proximal do úmero direito, sem qualquer outro foco.

À data da alta, ao quadragésimo dia de internamento, apresentava mobilidade simétrica dos membros, embora com limitação da abdução máxima do ombro direito. Analiticamente houve diminuição franca dos parâmetros inflamatórios/infecciosos e radiologicamente melhoria da imagem lacunar na metáfise proximal do úmero direito. Teve alta, com a indicação para manter antibioterapia oral com amoxicilina durante duas semanas e encaminhada para a consulta de Ortopedia Pediátrica.

Atualmente, aos oito anos de idade, apresenta discreta diminuição da rotação interna do ombro direito e encurtamento do membro superior direito de cerca de 2.5 cm (Figura 2). As mobilidades das ancas são simétricas e não há dismetria dos membros inferiores.



Figura 2 – Fotografias evidenciando encurtamento do membro superior direito.

DISCUSSÃO E CONCLUSÃO

O diagnóstico de artrite séptica neonatal implica um alto índice de suspeição.

À semelhança da literatura, no caso exposto o recém-nascido apresentava uma clínica fruste, sem febre e sem sinais inflamatórios, com boa evolução estatura-ponderal, o que conduziu a um diagnóstico inicial incorreto.

Nesta faixa etária, as infeções osteoarticulares afetam frequentemente a anca. O recém-nascido mantém o membro fletido, abduzido e em rotação externa para diminuir a pressão intra-articular. Todos os movimentos da anca são dolorosos e esta é a característica fulcral que difere da displasia de desenvolvimento da anca em que a mobilidade é indolor.

Analicamente a leucitose é menos frequente no período neonatal e em crianças imunodeprimidas, sendo a **VS** um marcador mais credível. A **PCR** está aumentada em 95% dos casos de artrite séptica⁽²⁾. Este marcador é também útil na monitorização da resposta ao tratamento. Contudo deve-se ter em conta que estes parâmetros nesta idade podem ser normais, o que não exclui o diagnóstico. No caso descrito os marcadores analíticos inflamatórios/infecciosos apresentavam-se aumentados.

O agente etiológico mais frequente na artrite séptica neonatal é o *Staphylococcus aureus*, seguido de Streptococos do grupo B, sendo este último o identificado no nosso caso no exame cultural do líquido sinovial do ombro.

Neste caso as hemoculturas foram negativas. Segundo a literatura, a incidência de hemoculturas negativas pode atingir os 43%.⁽³⁾

Relativamente à terapêutica escolhida, atualmente o uso de antibioterapia tripla não é tão frequente, recomendando-se o uso de terapia dupla com cefotaxima e flucloxacilina.⁽¹⁰⁾

A nível imagiológico, deve ter-se em atenção determinadas particularidades inerentes a este grupo etário. Devido à laxidez tecidual do recém-nascido, a artrite séptica pode causar subluxação ou luxação articular que é traduzido radiograficamente com excentração da anca⁽⁴⁾. Outros achados radiográficos estão descritos e incluem reação periosteal e rarefação metafisária⁽⁵⁾,

lesão também constatada na radiografia do ombro do caso apresentado. Além disso, as radiografias permitem a exclusão de outras patologias como por exemplo fraturas e são úteis no seguimento a longo prazo de eventuais complicações⁽⁵⁾. Na incerteza do diagnóstico deve realizar-se ecografia. Se há atingimento da anca, deve-se avaliar também a anca contralateral, visto que há descrição de casos de envolvimento bilateral⁽⁶⁾.

A cintigrafia óssea é mais sensível para a deteção de osteomielite nos estadios iniciais da doença, quando as radiografias são negativas e em situações em que há suspeita de atingimento multifocal.

O diagnóstico tardio de artrite séptica do ombro pode lesar a fise e comprometer o crescimento do úmero proximal, com consequente encurtamento e deformidade do membro superior, como sucedeu no caso descrito (Figuras 2 e 3).⁽⁷⁾

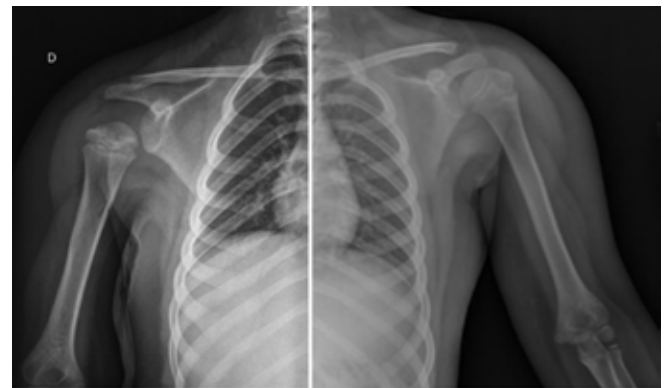


Figura 3 – Radiografias comparativas dos ombros e braços, evidenciando assimetria e irregularidade do núcleo epifisário umeral direito.

A artrite séptica é considerada uma emergência ortopédica que implica diagnóstico precoce e tratamento imediato de forma a evitar dano articular irreversível. O diagnóstico desta entidade no recém-nascido é ainda mais desafiante dada a ausência frequente de sinais clínicos óbvios.

REFERÊNCIAS BIBLIOGRÁFICAS

1. Boeck H. Osteomyelitis and septic arthritis in children. Acta Orthop Belg 2005; 71:505-15.
2. Buxton R, Moran M. Septic arthritis of the hip in the infant and young child. Current Orthopaedics 2003; 17:458-64.
3. Skaggs D, Weiss J, Sankar W. Orthopaedic conditions in the newborn. J Am Acad Orthop Surg 2009; 17:112-22.
4. Deshpande SS, Taral N, Modi N, Singrakhia M. Changing epidemiology of neonatal septic arthritis. J Orthop Surg 2004; 12:10-3.

5. Offiah AC. Acute osteomyelitis, septic arthritis, and discitis: differences between neonates and older children. *Eur J Radiol* 2006; 60:221-32.
6. Knudsen CJ, Hoffman EB. Neonatal osteomyelitis. *J Bone Joint Surg Br* 1990; 72:846-51.
7. Bos C, Mol LJ, Obermann WR, Tjin-a-Ton ER. Late sequelae of neonatal septic arthritis of the shoulder. *J Bone Joint Surg Br* 1998; 80:645-50.
8. Howard A, Wilson M. Septic arthritis in children – easily missed?. *BMJ* 2010; 341:c4407.
9. García-Arias M, Balsa A, Mola E. Septic arthritis. *Best Pract Res Clin Rheumatol* 2011; 25:407-21.
10. Behrman R, Kliegman R, Jenson H, (ed). *Nelson textbook of pediatrics*. 17th. Philadelphia: Saunders; 2004. p. 2841-7.

ENDEREÇO PARA CORRESPONDÊNCIA

Andreia Ferreira
Tv. de Gavião nº 47 Anta
4500-133 Espinho, Portugal
e-mail: andreiamsmf@gmail.com

Recebido a 04.03.2014 | Aceite a 14.04.2014