

Cefalea racimos en una niña de 3 años

C. Garrido^a, A. Tuna^b, S. Ramos^a, T. Temudo^c

CLUSTER HEADACHE IN A 3 YEAR-OLD CHILD

Summary. Introduction. *Cluster headache is a rare disorder in childhood. We identified, in the literature, 64 cases of cluster headache starting at or before 18 years (only 17 of them began before 10 years old). All patients met the criteria of the International Headache Society. Russell et al demonstrated recently that the cluster headache is an inherited disorder in some families. They conclude that the gene is present in 3 to 4% of males and 7 to 10% of females with cluster headache and that it has an autosomal dominant transmission.* Clinical case. *The authors report the clinical case of a five-year-old child with cluster headache starting at three years. This paper reviews the differential diagnosis and the treatment of cluster headache. [REV NEUROL 2001; 33:]*
Key words. Cluster. Child. Diagnosis. Headache. Pathophysiology. Treatment.

INTRODUCCIÓN

Las cefaleas en racimos o de tipo *cluster* son relativamente comunes en adultos, con una incidencia de 62 a 92 casos por cada 100.000 habitantes [1]; estas cefaleas afectan más frecuentemente al sexo masculino (en una relación de 6:1).

En la edad pediátrica es una entidad rara, particularmente en menores de 10 años. En esta franja de edad tan sólo encontramos 17 casos mencionados en la literatura (Tabla I). En la segunda década de la vida existen varios casos descritos, y, según Russel et al [2] en un estudio de la prevalencia realizado en el año 1992, el inicio de la sintomatología se verifica antes de los 20 años en aproximadamente un 8% de los individuos.

Se cree que dada la rareza de esta enfermedad, la brevedad de las crisis y el hecho de que éstas son raramente presenciadas por el médico, el diagnóstico de cefalea en racimos en niños puede demorarse varios años desde el inicio de la sintomatología.

Según la International Headache Society, los criterios de diagnóstico de cefalea en racimos son:

- Cefalea aguda, unilateral, orbitaria, supraorbitaria o temporal.
- Duración de la cefalea entre 15 y 180 minutos, en días alternos y hasta ocho veces al día.
- Acompañada de uno de los siguientes síntomas: congestión nasal, rinorrea, lagrimeo, congestión conjuntival, sudación facial, miosis, ptosis y edema palpebral [1]. Se producen de manera simultánea con el dolor.
- Los ataques aparecen en series que duran de semanas a meses (período de *cluster*), separados por otros períodos de remisión.

Para realizar el diagnóstico es necesario que se hayan producido por lo menos cinco episodios [3].

A pesar de no tratarse de un criterio de diagnóstico, la agitación, la inquietud y el comportamiento irracional, a veces extraño, pueden ser una característica común en esta entidad [4]. En el niño, la perturbación del comportamiento constituye muchas veces la primera manifestación reconocida de la enfermedad.

Se demostró la vinculación de este tipo de enfermedad con

factores ambientales como traumatismo craneoencefálico previo, estrés o abuso de tabaco, alcohol y cafeína [5]. En el adulto esta relación es evidente; no obstante, se duda acerca de si estos factores funcionan como factores etiológicos o son característicos de un tipo de personalidad más propensa a las cefaleas en racimos.

Hasta hace bien poco, la ocurrencia familiar de la cefalea en racimos se subestimaba. La descripción de casos de esta entidad en tres pares de gemelos monocigóticos [6] y la ocurrencia en tres generaciones de una misma familia [7] motivaron a Russel et al [8] hacia la realización de un estudio de la agregación familiar de este tipo de enfermedad. El estudio concluyó que el factor genético responsable (aún no identificado) se transmite de forma autosómica dominante y presenta penetrancia incompleta. Este gen es responsable de apenas un pequeño número de casos de la enfermedad (7% de sexo femenino y 3% del masculino).

La cefalea en racimos presenta tres características clínicas que la distinguen: la distribución trigeminal del dolor, la presencia de síntomas autonómicos, y la periodicidad y regularidad de los episodios [9]. La complejidad de su fisiopatología es indiscutible. Recientemente, se demostró la implicación del hipotálamo posterior, lo cual explica la relación del dolor con el ritmo circadiano. En la actualidad, se cree que están implicados no sólo fenómenos vasculares, sino también fenómenos neurológicos en la génesis del dolor (Tabla II).

En el diagnóstico de esta entidad es necesario considerar las causas locales y sistémicas de las cefaleas (Tabla III). Generalmente, una caracterización clínica precisa del dolor con un examen imaginológico normal es suficiente para un diagnóstico preciso [10].

Existen formas atípicas de la cefalea en racimos: migraña en *cluster* y vértigo en *cluster* [11]. En la primera, las cefaleas presentan características intermedias entre la migraña y el *cluster*, y en la segunda, los episodios de *cluster* se vinculan a síntomas de vértigo.

La hemicránea paroxística se produce, al igual que el *cluster*, de forma crónica o episódica; el dolor y los síntomas asociados presentan las mismas características en ambas entidades patológicas. La hemicránea se distingue de la cefalea en racimos por ser más frecuente en el sexo femenino, las crisis son más frecuentes y responden al tratamiento con indometacina [12].

Según la experiencia de Cruz [11], la cefalea en racimos en los niños presenta una mayor respuesta al tratamiento con indometacina.

CASO CLÍNICO

Una niña de 3 años y 8 meses de edad acude al Servicio de Urgencias debido a la presencia de cefaleas periorbitarias derechas intensas, acompañadas de

Recibido: 03.02.01. Aceptado tras revisión externa sin modificaciones: 05.05.01.

^a Interna Complementar de Pediatría. ^b Interna Complementar de Neurología. ^c Asistente Graduada de Pediatría e Neuropediatría. Consulta de Neuropediatría. Hospital Geral de Santo António. Porto, Portugal.

Correspondencia: Dra. Cristina Garrido. Hospital Geral de Santo António. Largo Prof. Abel Salazar. 4000 Porto, Portugal. E-mail: mergdoc@yahoo.com

© 2001, REVISTA DE NEUROLOGÍA

Tabla I.

Publicación	N.º de casos <10 años
<i>Arch Dis Child</i> 1999	2
<i>Cephalalgia</i> 1999	3
<i>Headache</i> 1992	7
<i>Headache</i> 1981	1
<i>Cephalalgia</i> 1987	3
<i>Neurology</i> 1992	1

Tabla III. Diagnósticos diferenciales de la cefalea en racimos.

Hemicránea crónica paroxística o episódica
Patología orbitaria: glaucoma, pseudotumor ocular
Neuralgia del trigémino
Tumores del tronco cerebral o de la unión occipitocervical
Tumor supraselar de la hipófisis
Patología vascular: aneurisma, trombosis del seno cavernoso, disección de la carótida
Sinusitis esfenoidal aguda
Síndrome de SUNCT (<i>Short lasting Unilateral Neuralgiform headache attacks with Conjunctival injection, Tearing and sweating</i>)
Anomalías de las ramificaciones del V par craneal
Infiltración o infección del tronco cerebral

congestión conjuntival, lagrimeo, rinorrea y obstrucción nasal ipsilateral. Esta sintomatología presentaba cuatro meses de evolución; se confirmó una periodicidad de uno a dos episodios cada mes, de predominio vespertino y una duración de entre 30 minutos y cuatro horas y media; los episodios se aliviaban con la administración de paracetamol. En ese momento, la paciente presentaba un examen objetivo, que incluía un examen neurológico sin ninguna alteración, a excepción de lo descrito con anterioridad. Se deriva a la consulta de neuropediatría y se le realiza una resonancia magnética (RM) cerebral que no muestra ningún tipo de lesión orbitaria, cerebral o del tronco cerebral. Después de descartar otros diagnósticos diferenciales (Tabla II), se realiza el diagnóstico de cefalea en racimos.

En febrero de 2000, y por persistencia del cuadro clínico, se decide iniciar tratamiento profiláctico con flunaricina (5 mg/día) y, aparentemente, se obtiene una buena respuesta clínica. En mayo, se interrumpe el tratamiento por iniciativa de los padres, pero un mes después se registra una nueva crisis.

Actualmente, con 4 años y medio, y más de un año de evolución de la sintomatología, existe una disminución evidente en el número de crisis con la administración de la flunaricina. En la figura representamos la periodicidad de las crisis de la niña.

DISCUSIÓN

El diagnóstico de cefalea en racimos en esta niña se realizó de manera precoz en el curso de la enfermedad, pues presentaba en ese momento una historia de cefaleas con apenas cuatro meses de evolución. Por los motivos antes mencionados, el diagnóstico de cefalea en racimos se demora muchas veces en esta franja de edad durante años (con una media de 8 años) [12].

En este caso, el hecho de haber sido posible presenciar una

Tabla II. Fisiopatología de la cefalea en racimos.

Vasos craneales Duramadre	División oftalm. del III par	Núcleo trigémino	Tálamo posterior	SNC central
		Activación refleja del SNA parasimp.	Hipotálamo posterior	DOR
Síndrome de Horner	Compresión del plexo simp. por la carótida	Dilatación de los vasos Irritación de las terminales nerviosas	Aspectos cíclicos del dolor	
		Fenómenos autonómicos		

Tabla IV. Tratamiento.

Fase aguda
Oxigenoterapia (100% con un débito de 7 l/min), 15 min
Ibuprofeno, paracetamol o ácido acetilsalicílico
Indometacina
Sumatriptán SC (6 mg)
Zolmitriptano VO (5 mg)
Ergotamina VO, rectal o inhalatoria
Lidocaina intranasal T
Tratamiento profiláctico
Inhibidores de los canales de calcio
Verapamilo
Flunaricina
Indometacina
Antihistamínicos
Astemizol
Loratadina
Antiepilépticos
Topiramato
Ácido valproico
Corticoterapia: prednisona 2 mg/kg/día, (2 días), con disminución gradual
Litio
Tartrato de ergotamina diario
Metilsergida
Melatonina (experimental)

crisis, en ocasión de su asistencia al servicio de urgencias, facilitó sin ninguna duda el diagnóstico.

Después de rechazar los principales diagnósticos diferenciales, mediante la realización de un examen objetivo cuidadoso y una RM cerebral, consideramos las siguientes hipótesis: cefalea

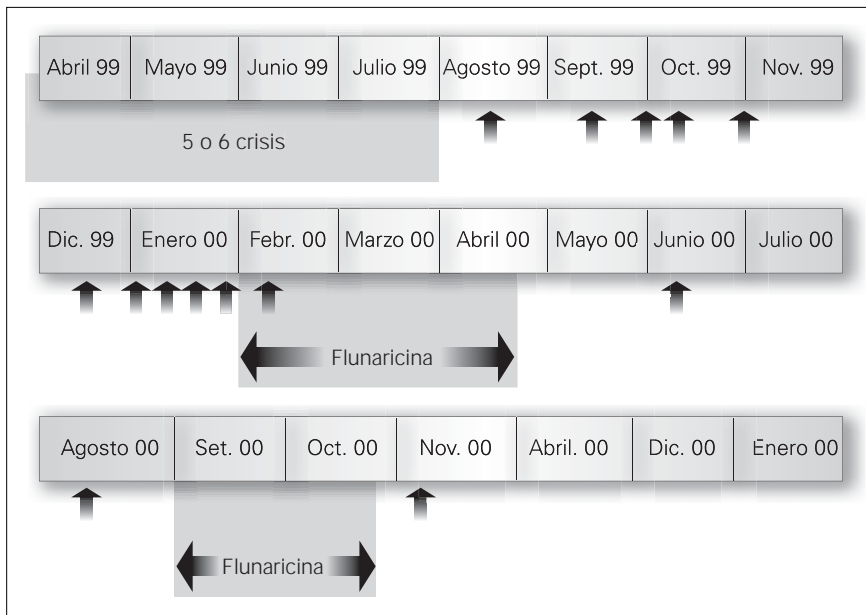


Figura. Las periodicidade das crises da criança.

en racimos y hemicránea paroxística (ambas forman parte del síndrome cefalea en racimos) [13].

Ante la periodicidad y la duración de las crisis, nos parece más probable la cefalea en racimo, dado que las crisis en la hemicránea son generalmente más breves y frecuentes.

La terapia de la cefalea en racimos presenta dos vertientes: el tratamiento de la crisis y el tratamiento profiláctico (Tabla IV) [14]. En relación con el primero, en nuestro caso se utilizó el paracetamol, con un efecto terapéutico comprobado pero modesto. La oxigenoterapia nunca se empleó en esta niña, a pesar de que se han descrito buenos resultados clínicos. Existen casos de esta entidad que, a semejanza de la hemicránea paroxística,

responden a la terapia con indometacina. El uso de ergotamina y de los triptanos sólo se aprueba en edades superiores a los 16 años. En relación con la terapia profiláctica, los inhibidores de los canales de calcio, como el verapamilo –más utilizado en Estados Unidos– y la flunaricina –más divulgada en Europa–, se consideran medicamentos de elección [13].

En el caso descrito se optó por iniciar el tratamiento profiláctico con flunaricina, debido al hecho de las crisis eran más frecuentes y que la respuesta clínica al paracetamol podía ser deficitaria. Aparentemente existe una respuesta clínica favorable, con reducción en el número de crisis; sin embargo, dado el carácter periódico de esta entidad, no podemos excluir que se trate de su evolución natural.

Recientemente, Cruz [11] demostró la eficacia de la administración diaria de indometacina en la prevención de las crisis. El tratamiento con antihistamínicos, anti-coliciales (topiramato y ácido valproico) y corticosteroides ha mostrado resultados contradictorios. Otros tratamientos, ya probados en el adulto pero de eficacia dudosa, son el litio, el tartrato de ergotamina, la metilsergida y la melatonina.

En relación con el pronóstico, apenas se hace referencia en los trabajos publicados, salvo en un estudio retrospectivo realizado por Maytal en 1992 [12]. Este autor estudió un grupo de pacientes adultos cuyos síntomas de cefalea en racimos aparecieron en la edad pediátrica. De ellos, un 40% presentan un aumento de la frecuencia de los períodos y de las crisis en cada período, mientras que tan sólo un 11% presentan una disminución en el número de crisis a lo largo del tiempo.

BIBLIOGRAFIA

- Swanson JW, Yanagihara T, Stang PE, O'Fallon WM, Beard CM, Melton LJ 3rd, et al. Incidence of cluster headaches: a population-based study in Olmsted County, Minnesota. *Neurology* 1994; 44: 433-7.
- Russel MB. Genetic epidemiology of migraine and cluster headache. *Cephalalgia* 1997; 17: 683-701.
- McNabb S, Whitehouse W. Cluster headache-like disorder in childhood. *Arch Dis Child* 1999; 81: 511-2.
- Blau JN. Behaviour during a cluster headache. *Lancet* 1993; 342: 723-5.
- Manzoni GC. Cluster headache and lifestyle: remarks of a population of 374 male patients. *Cephalalgia* 1999; 19: 88-94.
- Spierings EL, Vincent AJ. Familial cluster headache: occurrence in three generations. *Neurology* 1992; 42: 1399-1400.
- Roberge C, Bouchard JP, Simard D, Gagne R. Cluster headache in twins. *Neurology* 1992; 42: 1255-6.
- Russell MB, Andersson PG, Iselius L. Cluster headache is an inherited disorder in some families. *Headache* 1996; 36: 608-612.
- Goadsby PJ, Bahra A, May A. Mechanisms of cluster headache. *Cephalalgia* 1999; 19 (Suppl 23): 19-23.
- Saper J. Handbook of Headache Management. **Por favor, completar. Falta ciudad, editorial y año de publicación.**
- D'Cruz OF. Cluster Headache in Childhood. *Clin Pediatr (Phila)* 1994; 241-3.
- Maytal J, Lipton RB, Solomon S, Shinnar S. Childhood onset cluster headache. *Headache* 1992; 32: 275-9.
- Neubauer D, Kuhar M, Ravnik IM. Antihistamine responsive cluster headache in a teenaged girl. *Headache* 1997; 37: 296-8.
- Ekbom K. Treatment of cluster headache: clinical trials, designs and results. *Cephalalgia* 1995; 15 (Suppl 15): 33-6.
- Shabbir N, McAbee G. Adolescent chronic paroxysmal hemicrania responsive to verapamil monotherapy. *Headache* 1994; 34: 209-10.
- Mendizabal J. Cluster headache. *Arch Neurol* 1999; 56: 1413-6.
- Blau JN, Engel HO. Premontory and prodromal symptoms of cluster headache. *Cephalalgia* 1998; 18: 91-3.
- Pearce JM. Are the International Headache Criteria for headache useful? *Cephalalgia* 1996; 16: 289-96.
- Goadsby PJ. Cluster headache: new perspectives. *Cephalalgia* 1999; 19 (Suppl 25): 39-41.
- Wheeler SD, Carrazana EJ. Topiramate treated cluster headache. *Neurology* 1999; 53: 234-5.
- Leone M, D'Amico D, Moschiano F, Fraschini F, Bussone G. Melatonin vs placebo in the prophylaxis of cluster headache: a double blind pilot study with parallel groups. *Cephalalgia* 1996; 16: 494-6.

CEFALEA EN RACIMOS EN UNA NIÑA DE 3 AÑOS

Resumen. Introducción. Las cefaleas en racimos son poco frecuentes en la edad pediátrica. Encontramos, referidos en la literatura y definidos según los criterios de la International Headache Society, apenas 64 casos de inicio en edades inferiores a los 18 años (de ellos, apenas

CEFALEIA TIPO CLUSTER EM CRIANÇA DE 3 ANOS DE IDADE

Resumo. Introdução. As cefaleias tipo cluster são pouco frequentes na idade pediátrica. Encontramos, referidos na literatura e definidos segundo os critérios da International Headache Society, apenas 64 casos surgindo em idades inferiores a 18 anos (destes apenas 17

17 casos se iniciaron antes de los 10 años de edad). Los factores hereditarios implicados en la génesis de esta patología fueron recientemente demostrados por Russel et al. Según estos autores, cerca del 7% de las cefaleas en racimos en el sexo femenino y el 3% en el sexo masculino tenían origen en factores genéticos (transmisión autosómica dominante de penetrancia variable). Caso clínico. Los autores describen el caso clínico de una niña con cefalea en racimos seguida en la Consulta de Neuropediatría, diagnosticada a los 3 años de edad y con sintomatología con 22 meses de evolución. Se discuten los diagnósticos diferenciales y las opciones terapéuticas disponibles para la edad pediátrica. [REV NEUROL 2001; 33:]

Palabras clave. Cefalea. Diagnóstico. Niño. Fisiopatología. Racimos. Tratamiento.

casos surgiram antes dos 10 anos de idade). Os factores hereditários implicados na gênese desta patologia foram recentemente demonstrados por russel et all. segundo estes autores cerca de 7% das cefaleias tipo cluster no sexo feminino e 3% no sexo masculino tem origem em factores genéticos (transmissão autossômica dominante de penetrância variável). Caso clínico. Os autores descrevem o caso clinico de uma criança com cefaleia tipo cluster seguida na consulta de neuropediatria, de diagnóstico aos 3 anos de idade e com sintomatologia com 22 meses de evolução. São discutidos os diagnósticos diferenciais a colocar e as opções terapêuticas disponíveis para a idade pediátrica. [REV NEUROL 2001; 33:]

Palavras chave. Cluster. Cefaleia. Criança. Diagnóstico. Fisiopatologia. Tratamento.

Dra. Garrido,

Por favor, repase con atención la tabla II, es posible que no la hayamos interpretado correctamente. Por otra parte, falta citar en el texto de la cita 15 a la 21, ambas inclusive; las publicaciones que aparecen en la tabla I también deberían referenciarse en la bibliografía, por ejemplo, las correspondientes a los años 1981 y 1987 no aparecen en el listado final.

Muchas gracias por su colaboración.