

NEOPLASIA RENAL CON EXTENSIÓN A LA VENA CAVA

D. BARRADAS, D. ARAÚJO, A. PIMENTA

Servicio de Urología. Hospital Geral de Santo António. Porto. Portugal.

PALABRAS CLAVE:

Carcinoma de células renales. Trombosis intracava. Vena cava inferior.

KEY WORDS:

Renal cell carcinoma. Intracava thrombus. Inferior vena cava.

Actas Urol Esp. 25 (8): 596-599, 2001

RESUMEN

La neoplasia renal con extensión a la vena cava es relativamente rara (4-10%). Cualquiera que sea la terapia coadjuvante (radioterapia, hormonal, quimioterapia e inmunoterapia), la exéresis completa del trombo tumoral de la vena cava continúa siendo la mejor forma de tratamiento. El valor pronóstico de la extensión cefálica de un trombo tumoral en la vena cava inferior en enfermos con carcinoma de células renales es controvertido. Es posible conseguir una larga supervivencia después del tratamiento quirúrgico en enfermos con carcinoma de células renales localizado (supervivencia de 50% en 5 años).

Los autores describen un caso de carcinoma de células renales con extensión a la vena cava en un enfermo del sexo masculino, de 70 años de edad. El enfermo presentaba una historia de lumbalgia derecha y edema del miembro inferior homolateral. La resonancia magnética demostró la presencia y el nivel del trombo tumoral. El enfermo fue sometido a nefrectomía radical derecha y exéresis completa del trombo tumoral de la vena cava.

ABSTRACT

Renal cancer with vena cava tumour thrombus is relatively rare (4 to 10%). Because of the poor results obtained with any kind of alternative therapy (e.g. radiation, hormonal, chemotherapy and immunotherapy) operation with complete removal of the vena cava tumour thrombus continues to be the better method of treatment. The prognostic significance of the cephalic extent of an inferior vena caval tumor thrombus associated with renal cell carcinoma is controversial. Long-term survival after surgical treatment is possible in patients with localized renal cell carcinoma (survival 50% at five years). The authors report a case of vena caval extension of renal cell carcinoma in a 70-years-old man. The patient presented with a history of right lombar pain and pedal edema. Magnetic Resonance demonstrated the presence and the level of tumoral thrombus. The patient was submitted to a radical nefrectomy and complete removal of tumor thrombus from vena caval.

El carcinoma de células renales (CCR) tiene tendencia para la propagación de un trombo tumoral en el sistema venoso.

La afectación de la vena renal y de la vena cava inferior (VCI) por la extensión neoplásica sucede en un 20 a 35% y 4 a 10% de los casos respectivamente^{1,2}.

En 10 a 25% de estos enfermos, la propagación del trombo tumoral sobrepasa las venas suprahepáticas y llega hasta la aurícula derecha. La presencia de invasión linfática o de metástasis a distancia disminuye significativamente las esperanzas de supervivencia. El pronóstico de la extensión cefálica del trombo es controvertido.

CASO CLÍNICO

J.R.S., sexo masculino, 70 años, acude al Servicio de Urgencia por edema del miembro inferior hasta la raíz del muslo y dolor lumbar derecho, sin irradiación, que se agravaba con la deambulación y aliviaba con el reposo. Negaba anorexia, astenia, adelgazamiento o hematuria. Como antecedentes personales refería hipertensión arterial.

En el examen físico presentaba masa abdominal palpable en el flanco derecho, ligeramente dolorosa y edema del miembro inferior derecho hasta la raíz del muslo, sin signos inflamatorios, ni ganglios linfáticos palpables.

En el estudio de laboratorio el único dato relevante fue anemia (10 g/dl), con los restantes valores analíticos normales, principalmente la función renal.

El estudio ecográfico del enfermo reveló una masa sólida de 8 cm en la mitad superior del riñón derecho con dilatación y trombosis de la vena cava inferior por debajo del hilio renal. La flebografía demostró trombosis oclusiva de la VCI y vena iliaca común derecha, con permeabilidad de la vena iliaca común izquierda (Fig. 1).

En la secuencia del estudio de imagen fueron efectuadas Tomografía Axial Computerizada (TAC) (Fig. 2) y Resonancia Magnética Nuclear (RMN) (Fig. 3) que confirmaron el diagnóstico de neoformación renal y demostraron extensa trombosis de la vena renal derecha y VCI hasta la bifurcación de los vasos ilíacos. La radiografía pulmonar sin alteraciones.

Ante el diagnóstico en cuestión, fue realizada una nefrectomía radical derecha con cavotomía y embolectomía. Durante la cirugía se verificó la existencia de un trombo no adherente a la pared de la VCI.

Los hallazgos anatomopatológicos revelaron estructuras de carcinoma de células renales (6 cm de diámetro) de patrón sólido y tubular, fundamentalmente de células claras, con invasión de la vena renal, sin invasión capsular ni ganglionar.

DISCUSIÓN

La invasión vascular puede indicar una evolución clínica poco favorable, pero el verdadero valor pronóstico de la extensión neoplásica intracava de la neoplasia renal permanece en discusión^{2,3}. Está

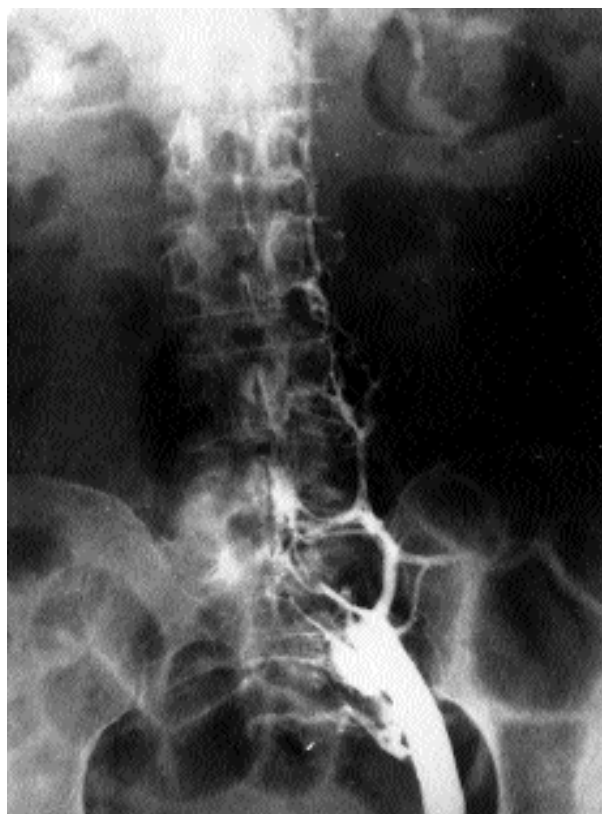


Figura 1. Flebografía-trombosis oclusiva de la VCI y vena iliaca común derecha con permeabilidad de la vena iliaca común izquierda.

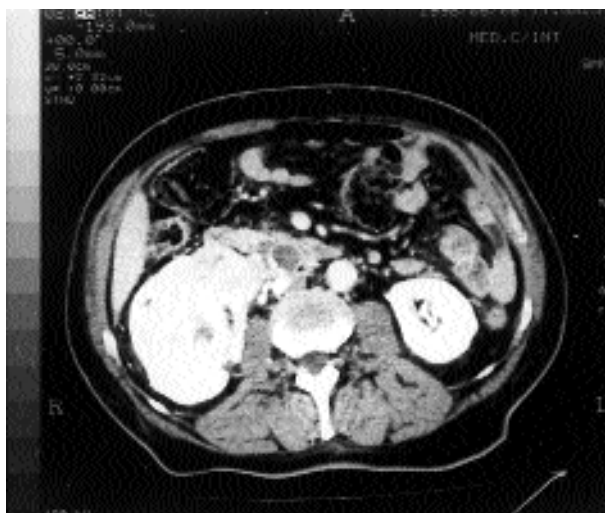

Figura 2. TAC-neoplasia renal derecha. Trombosis de la vena renal derecha y de la VCI.

claramente demostrado que la supervivencia de los enfermos con CCR y extensión a la VCI se encuentra significativamente asociada con invasión de la cápsula y de los ganglios linfáticos y con metastatización a distancia.

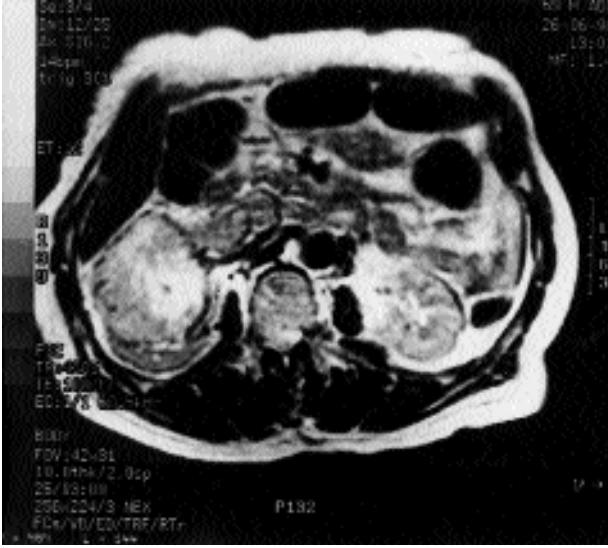

Figura 3. RMI-neoformación renal derecha. Trombosis de la vena renal derecha y de la VCI que se prolonga desde el hilio hasta la bifurcación de los vasos ilíacos.

En los pacientes con enfermedad extra-renal confinada a la existencia de trombo en la vena cava, el impacto en la supervivencia es limitado. Después de la nefrectomía radical y exéresis completa del trombo, estos enfermos tienen una supervivencia a los 5 años mejor que los enfermos con invasión de la cápsula (51 y 47% respectivamente). La invasión de los ganglios es por sí solo un factor de pronóstico adverso, apuntando las series más optimistas una supervivencia de 12-33%. La combinación de invasión vascular y de los ganglios linfáticos tiene una supervivencia a los 5 años descrita como 0%⁴. Es cuestionable la actitud quirúrgica en pacientes con enfermedad metastásica o con involucramiento de los ganglios linfáticos en ausencia de una terapéutica coadyuvante.

Existe controversia en relación al significado pronóstico del nivel en que se encuentra el trombo tumoral en el interior de la VCI. Algunos estudios sugieren que el riesgo de metástasis y muerte precoz aumenta con la extensión cefálica del trombo en la VCI. Sosa y cols. describieron una supervivencia del 80% a los 2 años en enfermos con trombo en la VCI intra-hepática, comparada con 21% en enfermos con trombo suprahepático, añadiendo aún que los enfermos de este último grupo tienen un mayor riesgo de sufrir invasión de la grasa peri-renal y afectación de los ganglios lin-

fáticos regionales⁵. Otros estudios refieren que el nivel en que se encuentra el trombo dentro de la VCI no tiene significado pronóstico. Lo que parece tener significado pronóstico es la presencia de invasión de la pared de la VCI⁶. La mayor limitación de estos estudios es el hecho de haber pocos enfermos con invasión de la VCI supradiaphragmática, además de ser corto el seguimiento en la mayoría de los casos.

La importancia pronóstica de la extensión neoplásica intracava es difícil de determinar porque la mayor parte de los estudios no engloba todas las características del tumor con posible valor pronóstico: invasión local, tamaño del tumor, grado histológico y metastatización. Además, el uso de diferentes sistemas de estadiaje (clasificación de Robson y TNM) dificulta aún más la determinación del pronóstico¹. Su reconocimiento es hecho esencialmente por estudios contrastados de la vena cava, más que por la presencia de signos y síntomas. Los signos clínicos de obstrucción de la vena cava pueden incluir edema de los miembros inferiores, síndrome nefrótico, disfunción hepática, síndromes de mala absorción, circulación colateral superficial abdominal y varicocele. En algunos casos el trombo tumoral está libre dentro de la VC y no es obstructivo, justificando así la falta de síntomas. En otros casos con afectación más extensa de la VC, la ausencia de signos y síntomas puede ser justificado por la presencia de circulación colateral más profunda.

El CCR con origen en el riñón derecho se extiende más frecuentemente para la VCI que los tumores del riñón izquierdo posiblemente por causa del menor tamaño de la vena renal derecha que torna más fácil la extensión a la VC.

La sospecha de la presencia de un trombo en la vena renal o en la vena cava inferior, es dada inicialmente por ecografía y TAC. La RMN es actualmente el método de imagen no invasivo más fiable para la definición de la extensión cefálica del trombo en la VCI (especificidad de 97%), permitiendo también una buena definición del trombo en la vena renal y caracterización de la invasión de la grasa así como de los planos adyacentes por la neoplasia⁷. La cavografía es tradicionalmente considerada como el método más eficaz en la detección de trombos intraluminales de la VCI y vena renal distal, pero no define la extensión cefá-

lica del trombo, proporciona escasa información de la presencia o ausencia del trombo en las venas hepáticas, además de ser una técnica invasiva⁶. El ecocardiograma puede ser útil para determinar la extensión cefálica del trombo. La ecografía transesofágica puede también definir la extensión del trombo tumoral en la VC, permitiendo intraoperatoriamente, la identificación de la migración del trombo tumoral o embolización gaseosa, que son complicaciones potencialmente fatales y eventual intervención intraoperatoria inmediata⁸. Algunos autores preconizan en el preoperatorio la embolización arterial renal de los trombos hipervascularizados para facilitar su extracción.

La exéresis quirúrgica del tumor continua siendo la única alternativa válida para el tratamiento de la neoplasia renal, incluso en el caso de extensión neoplásica intracava³. En ausencia de invasión de la grasa, de adenopatías regionales o de enfermedad metastásica el pronóstico no está significativamente alterado cuando el trombo es retirado en su totalidad (supervivencia a los 5 años 50%)¹.

REFERENCIAS

1. KUCZYK MA, BOKEMEYER C, KOHN G et al.: Prognostic relevance of intracaval neoplastic extension for patients with renal cancer. *Br J Urol* 1997; **80**: 18-24.
2. CHERRIE RJ, GOLDMAN DG, LINDNER A et al.: Prognostic implications of vena caval extension of renal cell carcinoma. *J Urol* 1982; **128**: 910-912.
3. HENEY NM, NOCKS BN: The influence of perinephric fat involvement on survival in patients with renal cell carcinoma extending into the inferior vena cava. *J Urol* 1982; **128**: 18-20.
4. CHERRIE RJ, GOLDMAN DG, LINDNER A, KERNION JB: Prognostic implications of vena caval extension of renal cell carcinoma. *J Urol* 1982; **128**: 910-912.
5. GLAZER AA, NOVICK AC: Long-term followup after surgical treatment for renal cell carcinoma extending into the right atrium. *J Urol* 1996; **155**: 448-450.
6. LJUNGBERG BJ, STENLING R, OSTERDAHL B, FARRELLY E, ABERG T, ROOS G: Vein invasion in renal cell carcinoma: impact on metastatic behavior and survival. *J Urol* 1995; **154**: 1.681-1.684.
7. HORAN JJ, ROBERTSON CN, CHOYKE PL et al.: The detection of renal carcinoma extension into the renal vein and inferior vena cava: a prospective comparison of venocavography and magnetic resonance imaging. *J Urol* 1989; **142**: 943-947.
8. SIGMAN DB, HASNAIN JU, DEL PIZZO JJ, SKLAR GN: Real-time transesophageal echocardiography for intraoperative surveillance of patients with renal cell carcinoma and vena caval extension undergoing radical nephrectomy. *J Urol* 1999; **161**: 36-38.

Dr. D. Nuno Barradas
R. Pedro Homem de Melo, 385 – 2º Dto
4150 – 600 Porto (Portugal)

(Trabajo recibido el 23 mayo de 2001)