

## Caso Endoscópico

Fernando Pereira<sup>1</sup>

A situação que hoje apresentamos refere-se a uma criança de 12 anos, sexo feminino com quadro de paralisia cerebral, observada há já alguns anos na consulta de Gastroenterologia por quadro de dificuldade alimentar, refluxo gastro-esofágico e obstipação crónica. Há cerca de 2 anos a doente foi submetida a cirurgia anti-refluxo e correcção de hérnia do hiato esofágico associada a colocação de gastrostomia para alimentação e tera-

pêutica. Desde então tem passado bem do seu refluxo, alimenta-se adequadamente, mas foi mantendo anemia ligeira, hipocrómica e microcítica com ferro baixo, obstipação com resposta deficiente aos laxantes (lactilol, lactulose e leite de magnésia) e perdas hemáticas frequentes mas de pequeno volume aquando das dejectões.

Decidimos efectuar rectosigmoidoscopia para esclarecimento do quadro e

observamos ao nível da parede posterior do recto a imagem que agora reproduzimos sendo normal a restante mucosa do recto e sigmoide observadas. No contexto da doente qual lhe parece o diagnóstico mais provável.

- 1 - Colite por laxantes
- 2 - Infecção por clostridium difficile
- 3 - Tumor do recto
- 4 - Lesão traumática da mucosa rectal

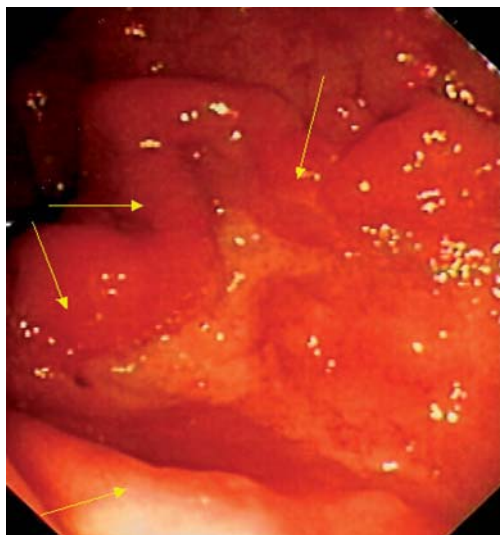


Figura 1

<sup>1</sup>Serviço de Gastroenterologia do Hospital de Crianças Maria Pia, Porto

## COMENTÁRIOS

A imagem que mostramos representa uma ulceração da parede posterior do recto com bordos ligeiramente elevados e friáveis (setas amarelas). As biópsias efectuadas revelaram tratar-se de úlcera benigna e o exame microbiológico da mucosa rectal da região atingida foi negativo para estirpes patogénicas. Inquirida a família, conseguimos apurar que para tentar ultrapassar a obstipação era feita diariamente manipulação digital da ampola rectal para extracção

das fezes aí existentes, frequentemente muito duras nos últimos meses. A doente efectuou tratamento inicialmente com enemas de 5-ASA de 12 em 12 horas e depois com supositórios do mesmo medicamento e verificou-se cicatrização da úlcera.

O aspecto observado não é compatível com colite por laxantes já que este é um quadro inflamatório difuso e muito raro com os laxantes que a doente utilizava. A colite pseudomembranosa que é provocada pelo *Clostridium Difficile* é

também um quadro inflamatório difuso associado à presença de membranas recobrando a mucosa rectal e está associada ao uso de antibióticos e não corresponde à situação da nossa doente. A hipótese de tumor do recto, embora possível é não muito provável considerando a idade da doente e o aspecto da lesão e foi afastado pelo resultado das biópsias.

Concluimos estar perante um caso de úlcera traumática do recto secundária a manipulação crónica.