

# Pneumonia com Pneumatocelos

## Caso Clínico

E. Moreira<sup>1</sup>, L. Machado<sup>1</sup>, C. Costa<sup>1</sup>, C. Xavier<sup>1</sup>, I. Quintal<sup>1</sup>, J. Cunha<sup>1</sup>, C. Garrido<sup>1</sup>

### RESUMO

Os pneumatoceles são cistos preenchidos por ar que se desenvolvem no parênquima pulmonar geralmente no decurso de uma pneumonia. Embora vários agentes possam estar implicados, a etiologia mais frequente é a pneumonia estafilocócica. O tratamento é o da pneumonia de base com antibioterapia adequada. O seu curso natural é a resolução lenta sem sequelas.

Os autores apresentam um caso clínico de uma lactente de um mês com pneumonia com pneumatoceles, sem isolamento de agente e com evolução favorável.

Palavras-chave: Pneumonia, *Staphylococcus aureus*, pneumatocelelo.

Nascer e Crescer 2009; 18(2): 93-95

### INTRODUÇÃO

Os pneumatoceles são cavidades de paredes finas preenchidas por ar, no parênquima pulmonar.

A inflamação e edema dos brônquios distais conduz à formação de um fenómeno de válvula que, por sua vez, leva ao aprisionamento de ar e sobre-distensão dos espaços alveolares distais com destruição das paredes alveolares e consequente aparecimento de cavidades císticas<sup>(1)</sup>.

Geralmente surgem no decurso de uma pneumonia, mas podem ser causados por traumatismo ou ingestão de hidrocarbonetos<sup>(2)</sup>.

A incidência dos pneumatoceles após pneumonia é de 2-8%, mas pode

atingir os 45-65% no caso de se tratar de pneumonia estafilocócica<sup>(3)</sup>. Raramente são visíveis na radiografia inicial, surgindo após o quinto dia de doença.

A história clínica e o exame físico são inespecíficos e o diagnóstico é feito pela radiografia pulmonar. A tomografia computadorizada pode ser necessária para uma melhor caracterização da lesão, sendo objectivos fundamentais a exclusão de patologia malformativa e a presença de abcesso pulmonar.

O tratamento é o da patologia de base e no caso dos pneumatoceles de causa infecciosa a antibioterapia é quase sempre empírica, dada a dificuldade de isolamento de agente. No entanto, a opção terapêutica deve ter em consideração que os agentes mais frequentemente implicados são o *Staphylococcus aureus* e o *Streptococcus pneumoniae*. No período neonatal deve ser considerada a possibilidade de infecção por *Escherichia coli*<sup>(4)</sup>.

As complicações são raras e na maioria dos casos a evolução é favorável, com resolução completa sem sequelas.

Os autores descrevem um caso de uma lactente com 1 mês de vida, com lesões císticas no parênquima pulmonar. A particularidade deste caso reside na idade da criança, que condiciona um maior leque de hipóteses de diagnóstico.

### CASO CLÍNICO

Lactente com 1 mês e 6 dias, referenciada ao Serviço de Urgência por quadro de obstrução nasal, tosse e recusa alimentar com 2 dias de evolução. Sem febre ou gemido.

Trata-se de uma primeira filha de pais não consanguíneos, fruto de gravidez vigiada e sem intercorrências. Foi realizado rastreio de *Streptococcus agalac-*

*tiae* que foi negativo. Parto por cesariana às 38 semanas com índice de Apgar 9/10 e antropometria adequada à idade gestacional. Fez sempre aleitamento materno exclusivo com boa evolução ponderal.

Sem antecedentes familiares patológicos relevantes.

Ao exame objectivo apresentava bom aspecto geral, boa perfusão periférica, tiragem subcostal, com uma frequência respiratória de 50 ciclos/ minuto e saturação de oxigénio em ar ambiente de 100%.

Na auscultação pulmonar eram audíveis sons respiratórios simétricos com tempo expiratório prolongado e crepitações dispersas. O restante exame era irrelevante.

Os exames auxiliares de diagnóstico revelaram anemia (Hgb de 7,8g/dl); leucopenia (3,5x10<sup>9</sup>/L com 44,8% de neutrófilos e 43,1% de linfócitos), Proteína C Reactiva (PCR) negativa e exame virológico de secreções nasofaríngeas positivo para Vírus Sincicial Respiratório. A radiografia pulmonar evidenciou infiltrado intersticial difuso e imagem de condensação no lobo superior direito (figura 1).

Foi internada com o diagnóstico de bronquiolite complicada com atelectasia segmentar do lobo superior direito. No segundo dia de internamento houve um agravamento da dificuldade respiratória com necessidade de oxigenoterapia. Ao quinto dia iniciou febre pelo que repetiu estudo analítico que revelou ligeiro aumento da PCR (2,1mg/dL) com leucograma normal e radiografia pulmonar com imagem de hipotransparência heterogénea de contornos mal definidos na metade inferior do hemitórax esquerdo (figura 2).

Por suspeita de sobreinfecção bacteriana iniciou terapêutica antibiótica com ampicilina e gentamicina, tendo ficado

<sup>1</sup> Serviço de Pediatria do Centro Hospitalar Tâmega e Sousa - EPE

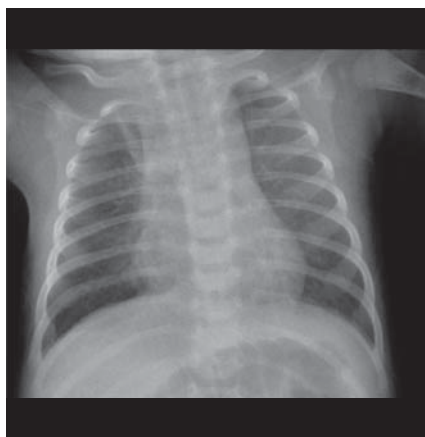


Figura 1

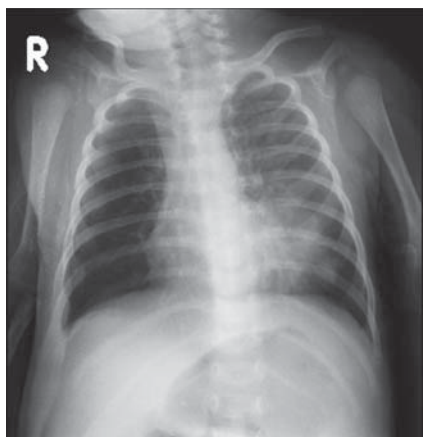


Figura 2

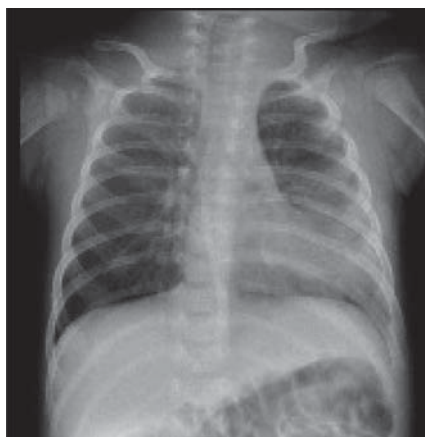

Figura 3

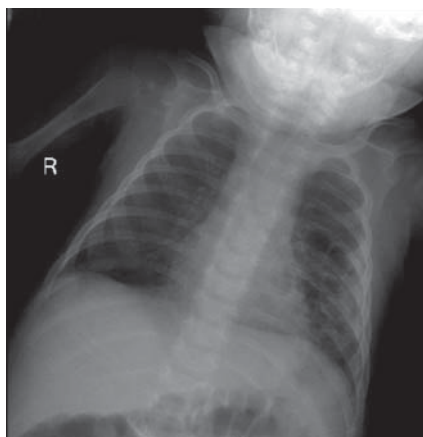


Figura 4

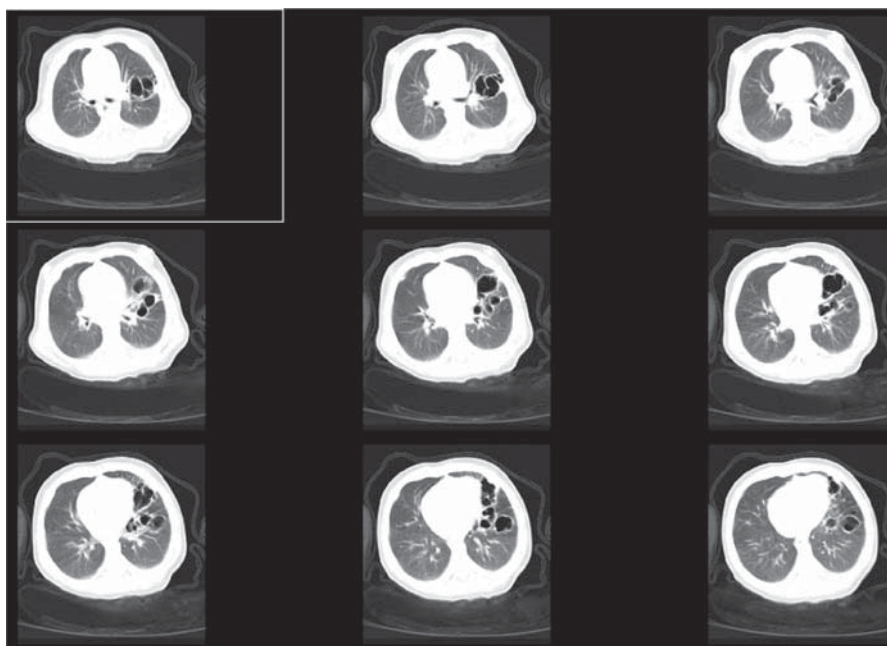


Figura 5

apirética após 2 dias. A hemocultura foi estéril.

Ao 12º dia constatou-se novo agravamento clínico com reaparecimento de febre, gemido e má perfusão periférica. A investigação efectuada mostrou leucocitose com neutrofilia, PCR de 10,8mg/dL e agravamento radiológico (figura 3).

Por se tratar de uma pneumonia adquirida em meio hospitalar sob antibioterapia prévia, optou-se por alterar antibioterapia para amicacina, vancomicina e ceftriaxone, com melhoria do quadro nos dias seguintes. Também nesta altura a hemocultura foi estéril.

Foi requisitada radiografia pulmonar de controlo ao 20º dia que evidenciou lesões cavitadas na metade inferior do hemitórax esquerdo (figura 4). A Tomografia computadorizada torácica confirmou lesões císticas lobuladas no lobo inferior esquerdo (figura 5).

Perante o diagnóstico de uma pneumonia nosocomial complicada com a presença de pneumatoceles sem agente identificado foi decidido manter antibioterapia com vancomicina 21 dias.

Após a alta hospitalar foi orientada para a Consulta de Pediatria do Centro Hospitalar Tâmega e Sousa e para a Consulta de Pneumologia Pediátrica do H.S.João.

O estudo imunoalergológico e a radiografia torácica ao fim de 6 meses foram normais.

Manteve vigilância durante 3 anos sem intercorrências.

## DISCUSSÃO

A pneumonia é uma doença frequente na idade pediátrica, com uma incidência de 1 a 4,5 casos/ 100 crianças/ ano<sup>(6)</sup>.

Nos últimos anos tem-se assistido a um acréscimo da incidência de complicações das pneumonias<sup>(6)</sup>, cujo mecanismo ainda não é totalmente conhecido. As hipóteses colocadas são a alteração da virulência ou dos padrões de resistência dos agentes habitualmente implicados e a modificação da resposta imunitária do hospedeiro<sup>(6)</sup>.

Os autores apresentam um caso clínico de uma lactente com 1 mês e 6 dias internada, inicialmente, por uma bron-

quiolite a Vírus Sincicial Respiratório, com sobreinfecção bacteriana posterior e formação de pneumatoceles.

Tal como na maioria dos casos descritos<sup>(7)</sup> os pneumatoceles não eram visíveis nas radiografias iniciais e surgiram ao vigésimo dia de internamento. O exame físico era inespecífico e o diagnóstico foi feito através da radiografia pulmonar, que revelou a presença de lesões radiolúcidas com limites bem definidas sem níveis hidroaéreos (Figura 4).

Os diagnósticos diferenciais colocados foram os de cisto broncogénico e malformação adenomatoide cística.

O cisto broncogénico, apesar de ser uma malformação congénita raramente é diagnosticado ao nascimento, porque só se torna visível quando infecta.

A malformação adenomatoide cística (MAC), embora rara, é uma das lesões congénitas pulmonares mais frequentes, com menor prevalência após o primeiro ano de vida. É uma lesão hamartrosa caracterizada pela paragem da maturação bronquiolar<sup>(8)</sup>. O diagnóstico pode ser difícil ao nascimento porque a maioria das lesões são assintomáticas<sup>(9)</sup>. A radiografia de tórax pode ser normal nos doentes com MAC, mas geralmente não existe alteração do seu padrão radiológico e por isso, neste caso, estaria presente na primeira radiografia efectuada.

Com a Tomografia computadorizada conseguimos uma melhor caracterização das lesões permitindo o diagnóstico mais provável de pneumonia com pneumatoceles.

Pela impossibilidade de isolamento de agente através dos exames culturais, o que acontece frequentemente<sup>(5)</sup>, foi decidido instituir antibioterapia empírica para os agentes mais frequentemente envolvidos, nomeadamente *Staphylococcus aureus*, *Streptococcus pneumoniae* e bacilos gram negativo.

Considerando que a percentagem de *Staphylococcus aureus* metilicilino-resistentes pode atingir os 10%<sup>(4)</sup> na comunidade e, segundo alguns estudos<sup>(10)</sup>, 29% em meio hospitalar, optou-se por manter vancomicina na dose de 40mg/kg/dia durante 21 dias.

As complicações descritas na literatura<sup>(11)</sup>, como o pneumatocele de tensão, pneumotórax ou pneumatocele infectado, são raras, mas potencialmente fatais e podem exigir ventilação assistida com a transferência para uma Unidade de Cuidados Intensivos.

Uma vez que uma infecção pulmonar anormalmente grave é a forma mais frequente de apresentação de uma imunodeficiência primária<sup>(6)</sup>, é importante a realização de estudo imunológico para avaliar esta hipóteses diagnóstica.

### **PNEUMONIA WITH PNEUMATOCELE - CASE REPORT**

#### **ABSTRACT**

Pneumatoceles are air-filled cysts that develop in the pulmonary parenchyma usually during pneumonia. *Staphylococcus aureus* is the most frequent agent. Treatment of the underlying pneumonia with antibiotics is the first line of therapy. The natural course is slow resolution with no further squeal.

The authors report a case of pneumonia with pneumatocele in a one month old infant without identification of the agent with a complete resolution.

**Key-words:** Pneumonia, *Staphylococcus aureus*, pneumatocele

Nascer e Crescer 2009; 18(2): 93-95

#### **BIBLIOGRAFIA**

1. Michael J Leinwand. Infections of the lung, pleura and mediastinum: surgical Perspective. eMedicine. Available at: <http://www.emedicine.com>. Accessed October 21,2008
2. Amitai I, Mogle P, Godfrey S. Pneumatocele in infants and children. Report of 12 cases. Clin Pediatr (phila) 1983 Jun; 22(6):420-2
3. Merino M, Durán D. Neumonías bacterianas e infección respiratoria por Mycoplasma. In: N. Cobos, E.G. Pérez-Yarza, *Tratado de Neumología Infantil*, 2ª edición

4. Kuhn JP, Lee SB. Pneumatoceles associated with Escherichia coli pneumonias in the newborn. Pediatrics. 1973 Jun;51(6):1008-11.
5. Schultz KD, Fan LL, Pinsky J, Ochoa L, Smith EO, Kaplan SL, Brandt ML. The changing face of pleural empyemas in children: epidemiology and management. Pediatrics 2004 Jun; 113 (6):1735-1740
6. JL Barreira, S Pissarra, T Nunes, A.Rodrigues de Sousa, I Azevedo, ML Guedes-Vaz. Pneumonias necrosantes em crianças previamente saudáveis. Rev Port Pneumol 2002; VIII(1):1-13
7. Goel A, Bamford L, Hanslo D, Hussey G: Primary staphylococcal pneumonia in young children: a review of 100 cases. J.Trop Pediatr. 1999 Aug;45(4):233-6
8. Vitor Sousa, Lina Carvalho: Malformação adenomatoide quística congénita do pulmão ou malformação congénita das vias aéreas pulmonares. Rev Port Pneumol. 2003 May-Jun;9(3):249-56.
9. Rocha G, Fernandes PC, Proença E, Quintas C, Martins T, Azevedo I, Guimarães H. Congenital cystic adenomatoid malformation of the lung--the experience of five medical centres. Rev Port Pneumol. 2007 Jul-Aug;13(4):511-23.
10. Vindel A, Cuevas O, Cercenado E, Marcos C, Bautista V, Castellares C et al. Methicillin-Resistant Staphylococcus aureus in Spain: molecular epidemiology and utility of different typing methods. J Clin Microbiol. 2009 Apr 1.
11. Denise Serebrisky, Arthur B Atlas, Debra Boyer. Pneumatocele. eMedicine. Available at: <http://www.emedicine.com>. Accessed Apr 2, 2008

#### **CORRESPONDÊNCIA**

Eunice Moreira  
C H do Tâmega e Sousa, EPE  
Lugar do Tapadinho  
4564-007 Guilhufe- Penafiel  
E-mail: eunice.moreira@gmail.com